IMPLANTOLOGIE IN DE ESTHETISCHE ZONE

Protocollair werken geeft resultaat! Immediate delayed implanteren & oplossen complicatie

Het vervangen van een of meer bovenfrontelementen is een ingrijpende behandeling voor zowel patiënt als implantoloog. Vanuit de orale implantologie bestaan hiervoor geen duidelijke richtlijnen. Ik probeer deze behandeling volgens een eigen protocol uit te voeren. Na eerdere artikelen over immediaat implanteren in de esthetische zone én implanteren in een geresorbeerde kaak, is dit deel III, 'immediate-delayed' implanteren met het oplossen van een complicatie.

In mijn praktijk krijg ik met grote regelmaat verwijzingen van patienten, waarbij een of meer fronttanden vervangen moet worden door implantaten. Met de meeste van mijn verwijzers heb ik afgesproken dat, als dat tenminste mogelijk is, ze de patiënt doorsturen voordat het te vervangen element is verwijderd. Hierdoor kan ik zelf het protocol van behandeling bepalen. Voor het eerste implantologisch consult neem ik ruim de tijd omdat er valt veel uit te leggen aan de patiënt. Daarnaast beoordeel ik de klinische situatie, maak ik lichtfoto's, neem ik een CBCT-scan van de botsituatie en maak afdrukken of een intra-orale scan voor studiemodellen.

Op basis van deze informatie, met name uit de CBCT-beelden, maak ik een inschatting welke behandeling het meest geschikt is.

- Immediaat implanteren: In de situatie dat er voldoende alveolair bot palato-apicaal van de radix aanwezig is en er geen grote granulomen in het bot aanwezig zijn, heeft het mijn voorkeur om te extraheren, immediaat te implanteren én te provisionaliseren.
- 'Immediate delayed' implanteren: in de situatie dat er grote defecten in het alveolair bot aanwezig zijn zodat direct implanteren niet lukt, omdat er te weinig initiële stabiliteit verkregen kan worden voor het implantaat. Het betreffende element wordt geëxtraheerd en het plaatsen van het implantaat én opbouwen van de kaak vindt zes weken later plaats.
- 'Socketpreservation': na extractie voer ik direct een botopbouw uit in de alveole om zoveel mogelijk kaakbot te behouden. De implantaten plaats ik vervolgens vier maanden later. Deze techniek zal ik in een volgend artikel beschrijven.

CASUS:

Een 61-jarige patiënt wordt verwezen voor vervanging van de 11 en 21 door implantaten. De behandelhistorie is dat de patiënt een trauma heeft gehad op 14-jarige leeftijd, waarna er endodontische behandelingen zijn uitgevoerd. Vervolgens zijn er gegoten stiften in de kanalen geplaatst en zijn de elementen voorzien van metaalporselein kronen. Omdat er regelmatig fistels verschenen, zijn er nadien al tweemaal apexresecties uitgevoerd, helaas zonder succes. De patiënt blijft de klachten houden. Zowel de verwijzend tandarts als de patiënt zijn het over eens dat de elementen verwijderd moeten worden en vervanging door implantaten hebben de voorkeur omdat de overige bovenfront elementen gaaf zijn. De patiënt is medisch gezien gezond en gebruikt oogdruppels vanwege glaucoom (ASA score II). Na bestudering van de klinische situatie en CBCT zijn mijn bevindingen dat er zeer weinig bot onder de neusholte aanwezig is voor implantaten. Daarnaast zijn er bij beide elementen apicaal flinke granulomen met fistels aanwezig. (Afb. 1)

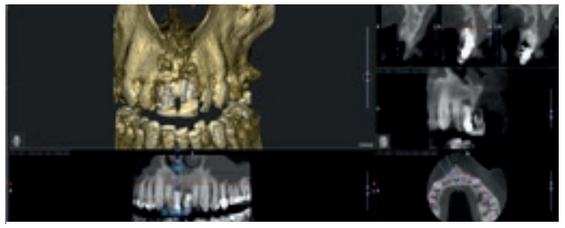

Afb. 1 CBCT-scan initiele situatie

Hierdoor is het niet voorspelbaar om direct te implanteren of direct na extractie een botopbouw uit te voeren. Ik kies daarom voor de optie "'immediate-delayed' implantaat plaatsing". Ik maak afdrukken voor een partiele plaatprothese en voer twee weken later eenvoudige extracties uit en plaats de PP immediaat. In zes weken tijd wil ik de zachte weefsels laten genezen. In deze periode krijg ik nog geen volledige resorptie van de kaak, zodat mijn kaakopbouw nadien gemakkelijker zal zijn. Omdat ik de implantaten volgens de twee fasen techniek plaats, heb ik geen hoge initiële stabiliteit nodig, hetgeen ook lastig is met weinig rest bot onder de neus. Ik plan de patiënt zes weken na de extracties van de 11 en 21 voor implantaatplaatsing én kaakverbreding.

Omdat het een flinke chirurgische ingreep zal zijn, plan ik hier 120 minuten stoeltijd voor in. De zachte weefsels zijn dan al fraai genezen. (Afb. 2 & 3).

kulzer.nl/bfo

Venus®

ONE SHADING MEETS BULK FILLING

Ervaar het zelf:

Venus Bulk Flow ONE.
De eerste flowable one-shade bulk fill composiet voor alledaagse restauraties.

Altijd de juiste kleur: Met de ongelooflijke kleuradaptatie van Venus Bulk Flow ONE worden restauraties onzichtbaar door op te gaan in de omringende dentitie.

Efficiënte behandeling: Caviteiten tot 4 mm worden snel en eenvoudig gevuld waarbij er geen additionele toplaag nodig is.

Langdurige restauraties: Lage krimpspanning, hoge buigsterkte en slijtvastheid zorgen voor duurzame restauraties om de hoge kauwbelasting in het posterieure gebied te weerstaan.

Giving a hand to oral health.

KULZER
MITSUI CHEMICALS GROUP

© 2023 Kulzer GmbH. All rights reserved.

Afb.2 Genezen alveole 6 weken na extractie

Afb.3 Occlusaal beeld 6 weken na extractie

Patiënt heeft vooraf 2 gram amoxicilline profylaxe gehad en voor nadien ibuprofen 600 mg 3dd1 gedurende 7 dagen en Blue M spoelmiddel en Oral gel ter desinfectie van de wond. Voor de start van de chirurgie neem ik middels een venapunctie 6 buisjes bloed van 10 ml af en plaats ik deze in de PRF-centrifuge. Vier buisjes om A-PRF membranen mee te creëren en 2 buisjes voor I-PRF om te mengen met xenogeen bot.

Na de anesthesie start ik met een ontspanningsincisie bij de 13, intrasulculair 12, midcrestaal over de kaak, intrasulculair 22 met een ontspanningsincisie 23. Hierdoor heb ik een flinke flap en goed overzicht over het werkveld. De papillen 12-13 en 22-23 bespaar ik tijdens de incisie (Afb. 4 & 5).

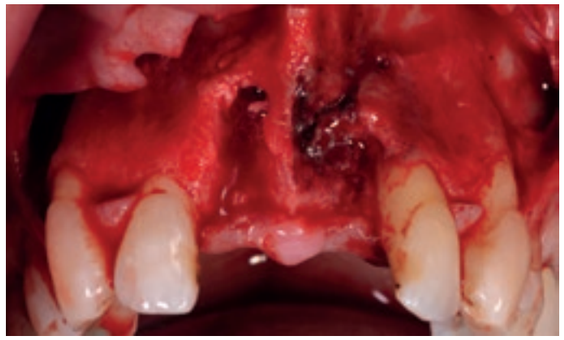

Afb. 4 Na afschuiven flap

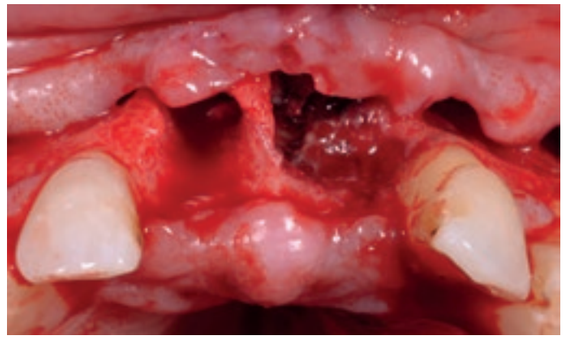

Afb. 5 Occlusaal beeld, de kaak is nog niet volledig resorbeerd

Na het voorzichtig afschuiven van de flap kom ik zowel granulatieweefsel als amalgaamresten in het alveolar bot tegen. Deze curetteer ik grondig. Het studiemodel waarop de PP is vervaardigd, is gedupliceerd en geradeerd voor twee holle kronen met incisale sleutels voor de 12 en 22. Dit is dus geen boormal, maar functioneert enkel als referentie voor het plaatsen van de implantaten (Afb. 6). Na de pilotboor voor de osteotomie maak ik altijd een apicale opname voor de richting van de boor en ter controle of de diepte correct is. (Afb. 7).

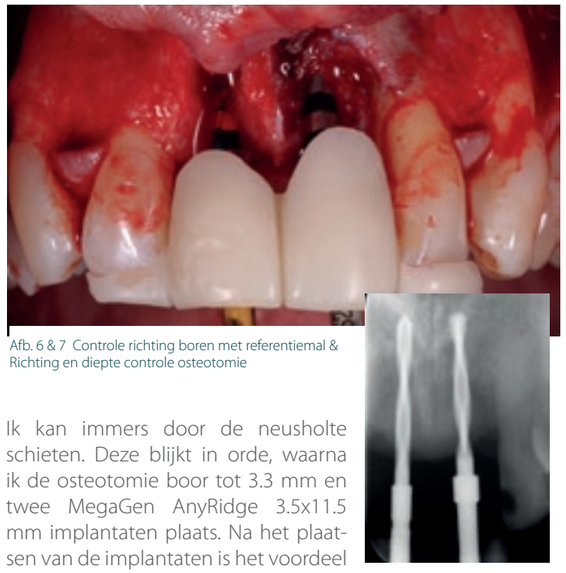

Afb. 6 & 7 Controle richting boren met referentiemal & Richting en diepte controle osteotomie

Ik kan immers door de neusholte schieten. Deze blijkt in orde, waarna ik de osteotomie boor tot 3.3 mm en twee MegaGen AnyRidge 3.5x11.5 mm implantaten plaats. Na het plaatsen van de implantaten is het voordeel van deze techniek goed te zien: ondanks de botdefecten is de kaak nog sterk niet geresorbeerd, waardoor deze goed op te bouwen is (Afb. 8 & 9). De volgende stappen houden het opbouwen van de kaak in. Ik heb al eerder 2 gram xenogeen bot (Osteobiol by Tecnoss) gemengd met I-PRF, waardoor deze al samengeklonterd is (sticky bone).

Daarnaast heb ik de A-PRF membranen in een speciaal schaaltje hiervoor al plat laten drukken tot een membraan. Nadat ik de coverscrews in de implantaten heb geschroefd, breng ik het sticky bone over de implantaten aan. (Afb. 10)

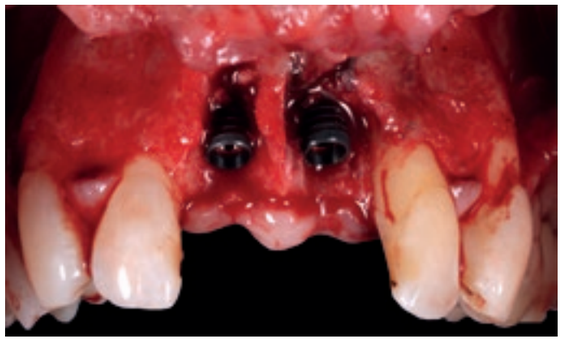

Afb. 8 Twee implantaten in situ

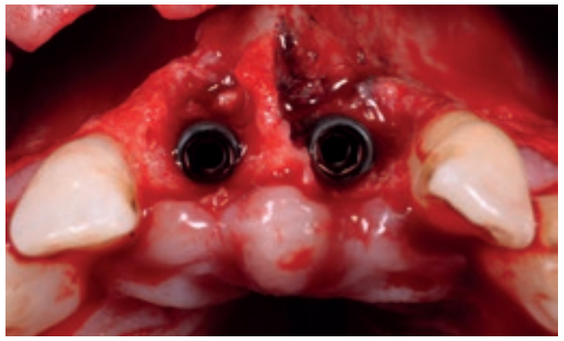

Afb. 9 Correcte plaatsing tegen de palatinale wand aan

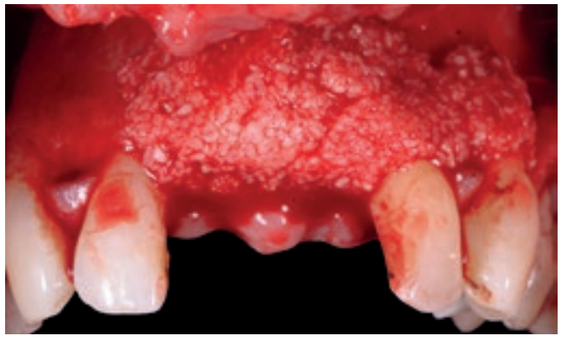

Afb. 10 Opbouw van de kaak met sticky bone

Om het bot bij de implantaten te beschermen breng ik daarna eerst een niet resorbeerbaar PTFE-membraan (BioMem) aan, dat een soort Teflon membraan is met een metaal versteviging en deze zet ik vast met een tweetal botpinnen. (Afb. 11)

Daaroverheen breng ik een groot resorbeerbaar collageen membraan (Evolution, Osteobiol) aan. De A-PRF membranen komen daarover om een snelle wondgenezing te bespoedigen (Afb. 12 & 13).

Omdat de kaak nu veel breder is geworden, inclusief een drietal membranen, is het niet mogelijk om de wond zomaar te sluiten. Hiervoor moet ik eerst de labiale flap mobiliseren om deze naar incisaal te trekken. Dat doe ik door voorzichtig in het periost te snijden en deze op te rekken. In deze casus bleek dat laatste de moeilijkheidsfactor: Doordat er al meer dan eens een

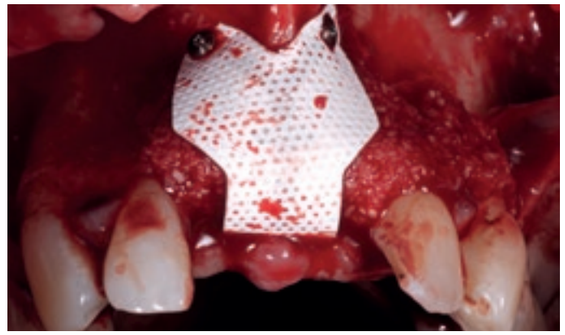

Afb. 11 Plaatsen PFTE-membraan en 2 botpinnen

Afb. 12 & 13 Aanbrengen van PRF-membranen & twee implantaten in situ

apexresectie was uitgevoerd was het periost erg stug geworden, waardoor het oprekken zeer lastig ging. Ik kies daarom voor een 4-0 PTFE hechtmateriaal (Omnia) en maak eerst verticale matrashechtingen om de flap goed op zijn plek te krijgen. Daarna breng ik solitaire hechtingen aan (Afb. 14 & 15).

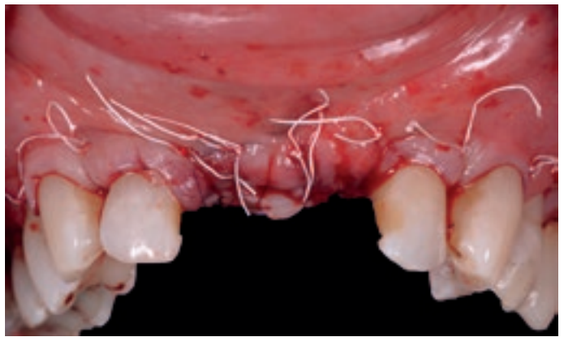

Afb. 14 Wond primair gesloten

Over de wond breng ik oral gel aan, waar actief zuurstof in zit voor een snelle genezing (Afb. 16).

Patiënt krijgt het advies dit ook zelf te doen. De volgende afspraak is voor controle en vindt plaats na zeven dagen. De wond is dan nog gezwollen, maar er is nog geen wond dehiscentie ontstaan (Afb. 17).

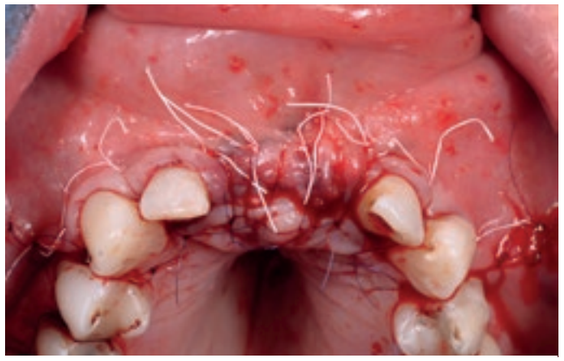

Afb. 15 Occlusaal beeld hechtingen

Afb. 16 Aanbrengen Oral gel op de wond

Afb. 17 Controle na 7 dagen

Ik besluit de patiënt terug te laten komen voor het verwijderen van de hechtingen 14 dagen na de chirurgie. Op deze zitting blijkt de wond nog niet volledig gesloten te zijn, maar ook nu is er nog geen dehiscentie ontstaan (Afb. 18).

Ik laat de patiënt doorgaan met spoelen en zie hem 28 dagen na de chirurgie terug voor een derde controle. Dan blijkt helaas dat de wondsluiting het niet heeft kunnen houden en is er een dehiscentie van de wond opgetreden waardoor het PTFE-membraan zichtbaar is geworden (Afb. 19).

Omdat het membraan niet resorbeerbaar is, kan de wond niet meer sluiten. Sterker nog: de dehiscentie zal alleen maar erger worden. Het is daarom noodzakelijk om direct in te grijpen.

Afb. 18 Controle na 14 dagen

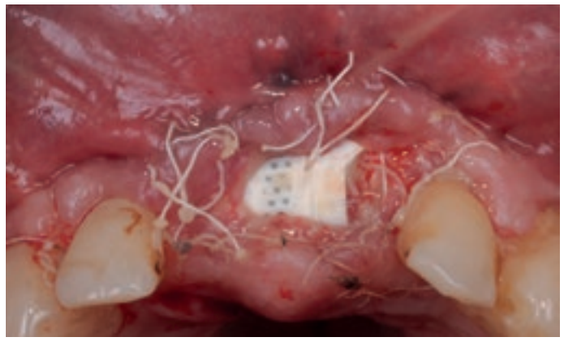

Afb. 19 Dehiscentie van het membraan na 28 dagen

Ik neem vooraf weer 4 buisjes bloed af om A-PRF membranen te creëren, zodat ik de open wond kan afdekken met de fibrine membranen. Nadat ik verdoving heb gegeven, deëpithelialiseer ik de randen door deze te incideren. Voorzichtig probeer ik het membraan los te maken. Omdat de dehiscentie naar incisaal is opgetreden, wil ik niet groot opklappen, want dit kan de doorbloeding en de regeneratie van het bot verstoren. Doordat ik het membraan loskrijg, zonder de botpinnen los te maken, is het niet nodig om deze titanium pinnen te verwijderen (Afb. 20).

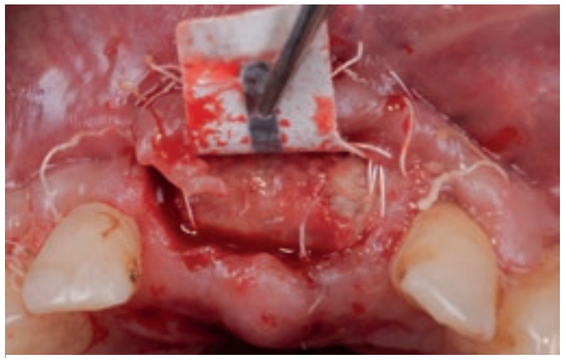

Afb. 20 Losmaken PTFE-membraan

De botkorrels zijn gelukkig in 28 dagen wel gemineraliseerd. Om ze toch nog meer te beschermen tegen zachte weefsel ingroei tunnel ik onder de wond een resorbeerbaar collageen membraan (Evolution). Daar overheen breng ik weer een aantal A-PRF fibrine membranen.

Door de dehiscentie is de wond niet meer primair te sluiten en moet ik wachten op genezing 'per secundam'. De fibrine membranen kunnen daar goed bij helpen (Afb. 21 t/m 23).

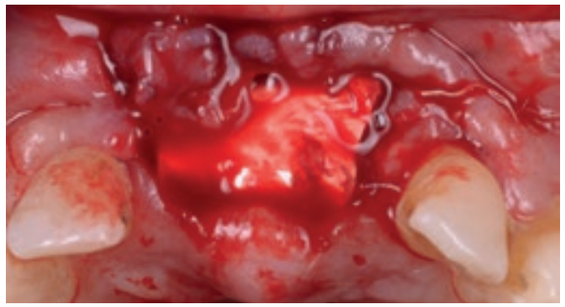

Afb. 21 Aanbrengen collageen membraan

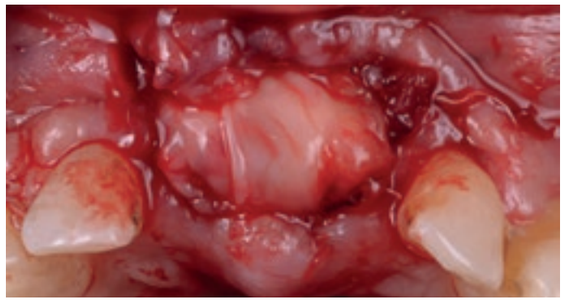

Afb. 22 Aanbrengen A-PRF membranen

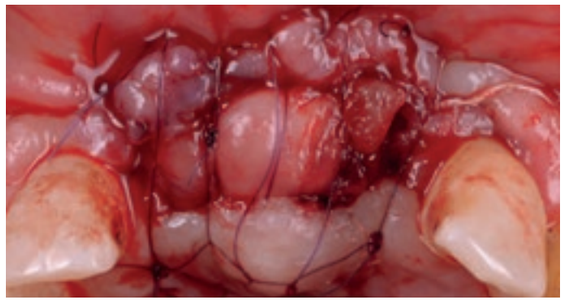

Afb. 23 Hechtingen om de wondranden bij elkaar te houden

Na wederom vier weken zie ik de patiënt terug en op dat moment zijn de zachte weefsels weer volledig gesloten. Dat is goed nieuws, want daarmee kan de botregeneratie gewoon verder gaan (Afb. 24 & 25).

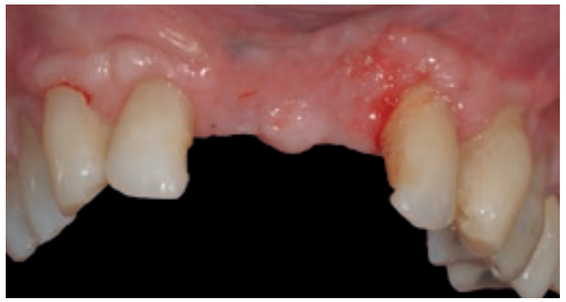

Afb. 24 4 weken genezing per secundam

Afb. 25 Occlusaal beeld na 4 weken

De eerste chirurgie is nu anderhalve maand geleden, ik besluit om nog drie maanden te wachten alvorens de tweede fase chirurgie uit te voeren. Op deze zitting start ik eerst met het maken van een apicale opname, waarop er geen botverlies rondom de implantaten te zien is. Wel is waar te nemen dat 1 botpin losgeraakt is (Afb. 27).

Afb. 26 & 27 Genezen kaak totaal na 4,5 maand na plaatsen implantaten & peri-apicale opname ter controle van genezing implantaten

Het tweede fase incisie-ontwerp maak ik als volgt: Ik wil niet nogmaals de vascularisatie van de pappillen verstoren en kies daarom voor een incisie naar palatinale zijde en ik maak twee verticale ontspanningen langs de papillen. Na volledig afschuiven van de flap, zie ik dat de botkorrels netjes gemineraliseerd zijn en vascularisatie hebben gekregen. Hierdoor is het van het wittige aspect van Afb. 20 veranderd naar een rode kleur (Afb. 28), waarbij ook de implantaten niet zichtbaar zijn omdat het bot er overheen is gegroeid.

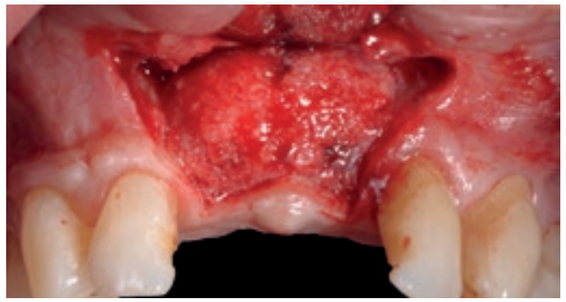

Afb. 28 Tweede fase incisie-ontwerp

Voorzicht haal ik met een handexcavator enig bot weg tot de implantaten goed zichtbaar zijn. (Afb. 29)

Afb. 29 Na excavatie bot tot implantaten zichtbaar zijn

Ik meet de Implantaat Stabiliteit Quotiënt (ISQ) en kom uit op waardes boven de 80. Dat houdt in dat de implantaten direct belast kunnen worden (Afb. 30 & 31).

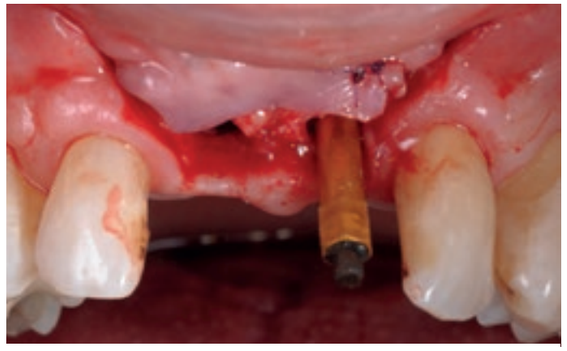

Afb. 30 Plaatsen smartpeg ISQ in implantaat

Afb. 31 ISQ waarde van 82

Vervolgens positioneer ik de flap naar apicaalwaarts. Deze is eerder naar incisaal getrokken tijdens de eerste chirurgie en tijdens de tweede chirurgie moet ik deze weer terug positioneren. Aangezien ik genoeg keratiniseerd weefsel over heb, snij ik een kleine gesteelde reep labiaal van het implantaat 11 los en draai deze naar de locatie voor een centrale papil, de zogenaamde Palacci flap (Afb. 32).

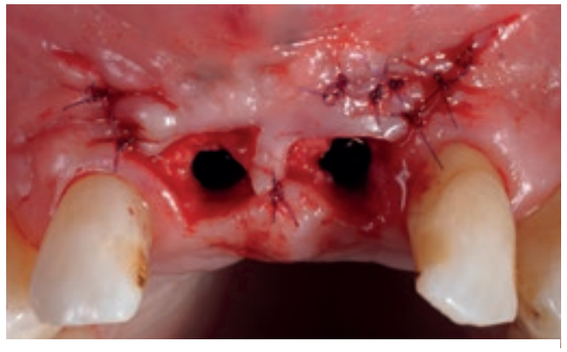

Afb. 32 Apicaal repositionering flap en Palacci flap

Op de implantaten maak ik twee gespalkte tijdelijke kronen, direct aan de stoel. Ik gebruik daarvoor de kunststofkronen die ook mijn referentie waren tijdens het boren van de osteotomie. Deze verlijm ik aan twee titaniumabutments en schroef ze vast op de implantaten (Afb. 33 & 34). De weefsels lijken hier allerminst aan te sluiten en een esthetische mislukking ligt op de loer.

Afb. 33 & 34 Twee tijdelijke kronen op de implantaten geplaatst & apicale controle fit van de tijdelijke kronen op de implantaten

De weefsels rondom de implantaten bestaan echter uit meer dan 2 mm gekeratiniseerd weefsel en juist dat maakt een wezenlijk verschil met niet gekeratiniseerde losse mucosa. Twee weken na de tweede fase chirurgie zie ik patiënt terug voor controle en verwijderen van de hechtingen. De weefsels adapteren steeds fraaier rondom de implantaten. Vanaf nu kan de patiënt de tijdelijke kronen ook gaan poetsen (Afb. 35).

Afb. 35 Na twee weken verwijderen van de hechtingen

De patiënt zou daarop na drie maanden een consult met mij hebben. Vanwege drukte aan zijn kant kwam de patient echter pas na zes maanden, omdat toen een stukje van de tijdelijke kroon was gefractureerd. In dit tijdsbestek waren de zachte weefsels volledig gematureerd en was er veel dikte aan gekeratiniseerd weefsel gevormd (Afb. 36 & 37).

Afb. 36 6 maanden na genezing zachteweefsels

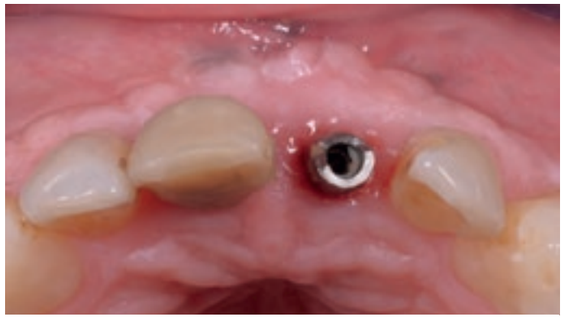

Afb. 37 Voldoende dikte gekeratiniseerd weefsel

Ik verwijs patiënt hierop terug naar zijn eigen tandarts voor het vervaardigen van de suprastructuren. Na vier maanden zie ik patiënt terug voor controle van de suprastructuren en implantaten. De verwijzer heeft twee fraaie lithiumdisilicaat kronen gecementeerd op twee titanium abutments. Het botniveau is fraai boven de nek van de implantaten en er zijn geen verdiepte pockets of bloeding bij sonderen (Afb. 38 t/m 41).

Afb. 38 Kronen van lithiumdisilicaat

Ondanks de complicatie van de wonddehiscentie van het PTFE-membraan, is de casus uiteindelijk esthetisch goed opgelost, door de biologische regels goed te volgen.

Afb. 39 Fraaie dikte gekeratiniseerd weefsel

Afb. 40 & 41 Palatinaal beeld & peri-apicale opname

BESCHOUWING

Met dank aan collega Robert de Hoog van Tandheelkunde Zonnestraal voor de verwijzing en vervaardiging suprastructuren.

PLATELED RICH FIBRINE

Plateled Rich Fibrine (PRF) is een techniek uitgevonden door de franse arts Joseph Choukroun om met name wonden mee te behandelen. Door met een venapunctie van tevoren bloed af te nemen en deze in een PRF-centrifuge te plaatsen, worden de rode bloedcellen gescheiden van de bloedplaatjes, fibrine en groeifactoren. Door te spelen met de versnelling en tijd is het mogelijk om zowel de PRF in vloeibare vorm, genaamd Injectable-PRF (I-PRF), als in gestolde vorm, genaamd Advanced-PRF (A-PRF), te krijgen. De injectable PRF kan gebruikt worden om te mengen met de botpartikels zodat daarin fibrine, bloedplatjes en groeifactoren inkomen, dat de osteogenese van het bot bespoedigt. De A-PRF membranen wordt met name gebruikt om de wondgenezing beter te laten verlopen en deze worden onder de flap geplaatst.

Irfan Abas is tandarts-implantoloog en restauratief tandarts in Nederland en heeft hiervoor erkenning door de Nederlands Vlaams vereniging voor Restaura- tieve Tandheelkunde en door de European Prosthodontics Association. Hij is werkzaam in zijn eigen groepspraktijk in Bussum (tandartsabas.nl). Sinds 2019 heeft hij zijn eigen opleidingstraject voor tandartsen die willen leren implanteren: de Abas Implant Academy.